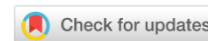

ПАТОЛОГИЯ ЖИВОТНЫХ, МОРФОЛОГИЯ, ФИЗИОЛОГИЯ, ФАРМАКОЛОГИЯ И ТОКСИКОЛОГИЯ

ANIMAL PATHOLOGY, MORPHOLOGY, PHYSIOLOGY, PHARMACOLOGY AND TOXICOLOGY



УДК: 599.323.5;575.854;615.099

Оригинальное эмпирическое исследование

<https://doi.org/10.23947/2949-4826-2025-24-4-43-54>


EDN: KCVVUX

Исследование морфофункционального состояния легких и центральных органов детоксикации джунгарских хомячков (*Phodopus sungorus*) при длительном воздействии аэрозоля электронных сигарет

А.В. Сахаров¹ , В.И. Бырдина¹ , П.А. Задубровский^{1,2} , И.В. Задубровская^{1,2}  ,
О.Ф. Потапова² , Е.Ю. Кондратюк³ , С.С. Бондаренко⁴, Е.А. Новиков^{2,5} 

¹Новосибирский государственный педагогический университет, г. Новосибирск, Российская Федерация

²Институт систематики и экологии животных СО РАН, г. Новосибирск, Российская Федерация

³Научно-исследовательский институт клинической и экспериментальной лимфологии – филиал ФГБНУ «ФИЦ ИЦиГ СО РАН», г. Новосибирск, Российская Федерация

⁴Санкт-Петербургский государственный технологический институт, г. Санкт-Петербург, Российская Федерация

⁵Новосибирский государственный аграрный университет, г. Новосибирск, Российская Федерация

✉ inna_zadubrovskaya@mail.ru

Аннотация

Введение. Многокомпонентный состав жидкостей для электронных систем доставки никотина (ЭСДН) представляет большую опасность для экологии, так как содержит чрезвычайно токсичные вещества. Несмотря на растущую популярность этого вида курения, данных о биологических эффектах длительного влияния состава электронных сигарет и вейпов на организм животных и человека недостаточно. Цель настоящей работы — исследовать морфофункциональное состояние легких и центральных органов детоксикации джунгарских хомячков при длительном воздействии аэрозоля ЭСДН.

Материалы и методы. Работа выполнена в 2021 г. на лабораторной колонии джунгарского хомячка, содержащейся на базе ИСиЭЖ СО РАН. 36 хомячков разделили на две группы. Животных опытной группы (10 самок и 10 самцов) в течение 80 дней подвергали воздействию пара, полученного при нагревании жидкости X-3 Yoghurt Rear. Процедуру проводили каждый день в течение 10 мин, по 2 раза с интервалом в 2 ч. Хомячков контрольной группы (8 самцов и 8 самок) помещали в затравочные камеры, но не подвергали воздействию пара. По завершении 80 дней эксперимента производили декапитацию животных и забор органов для изготовления микросрезов. Обзорные препараты окрашивали гематоксилином Бемера и эозином. Распределение коллагена определяли по методу Маллори. Гистологические препараты органов изучали в проходящем свете с помощью микроскопа.

Результаты исследования. У животных опытной группы в результате экспозиции токсичным паром выявлено наличие гомогенного вещества черного цвета среди клеток эпителия бронхов и в интерстиции альвеолярных мешочков. В паренхиме легкого обнаружены признаки развивающейся интерстициальной пневмонии, ателектаза и эмфиземы, обструктивного бронхита, что свидетельствует о нарушении вентиляционно-перфузионных отношений в легочной ткани и газообмена. В почках локализация гомогенного вещества отмечена в просвете канальцев нефрона. На светооптическом уровне основные признаки летального повреждения характерны для клеток нефротелия. Ярко выраженная дилатация капилляров почечного клубочка в совокупности со снижением площади почечных телец практически в 2 раза, по сравнению с контрольными образцами, указывает на нарушение гемодинамики и реабсорбционно-фильтрационной функции почек. В печени высокий уровень локализации гибнущих апоптозом темных гепатоцитов центролобулярной зоны дольки, эволюционно приспособленных к детоксикации, указывает на причастность к этому процессу токсических веществ, поступающих в печень с кровью.

Обсуждение и заключение. В ходе эксперимента доказано общепатогенное воздействие аэрозоля ЭСДН на легкие и органы детоксикации животных при длительном применении. Подобные исследование необходимы в условиях наблюдающегося роста потребления данных средств доставки никотина на мировом рынке.

Ключевые слова: электронные системы доставки никотина, ЭСДН, аэрозоль электронных сигарет, вейпы, джунгарские хомячки, длительное воздействие, морфофункциональные изменения, лёгкие и органы детоксикации, почечная недостаточность, апоптоз гепатоцитов

Декларация о соблюдении принципов Европейской конвенции о защите позвоночных животных, используемых для экспериментов и других научных целей: авторы заявляют, что все проведенные исследования соответствовали принципам конвенции и правилам надлежащей лабораторной практики.

Благодарности. Выражаем благодарность за помощь в подготовке статьи студентам НГПУ Токаревой Дарье, Толстой Дарье, Зезюлиной Екатерине.

Финансирование. Работа выполнена в рамках Федеральной программы фундаментальных научных исследований на 2021–2025 гг. FWGS -2021-0003.

Для цитирования. Сахаров А.В., Бырдина В.И., Задубровский П.А., Задубровская И.В., Потапова О.Ф., Кондратюк Е.Ю., Бондаренко С.С., Новиков Е.А. Исследование морфофункционального состояния легких и центральных органов детоксикации джунгарских хомячков (*Phodopus sungorus*) при длительном воздействии аэрозоля электронных сигарет. *Ветеринарная патология*. 2025;24(4):43–54. <https://doi.org/10.23947/2949-4826-2025-24-4-43-54>

Original Empirical Research

A Study on Morphofunctional State of Djungarian Hamster (*Phodopus Sungorus*) Lungs and Main Organs of Detoxification under Long-Term Exposure to E-Cigarette Aerosol

Andrey V. Sakharov¹ , Vitalina I. Byrdina¹ , Pavel A. Zadubrovsky^{1,2} , Inna V. Zadubrovskaya^{1,2}  , Olga F. Potapova² , Ekaterina Yu. Kondratyuk³ , Sergey S. Bondarenko⁴, Evgeny A. Novikov^{2,5} 

¹Novosibirsk State Pedagogical University, Novosibirsk, Russian Federation

²Institute of Systematics and Ecology of Animals, Siberian Branch of Russian Academy of Sciences, Novosibirsk, Russian Federation

³Research Institute of Clinical and Experimental Lymphology – Branch of Institute of Cytology and Genetics, Siberian Branch of Russian Academy of Sciences, Novosibirsk, Russian Federation

⁴Saint Petersburg State Institute of Technology, Saint Petersburg, Russian Federation

⁵Novosibirsk State Agrarian University, Novosibirsk, Russian Federation

✉ inna_zadubrovskaya@mail.ru

Abstract

Introduction. The liquids of electronic nicotine delivery systems (ENDS), which have the multi-component composition, represent a major environmental hazard, as they contain extremely toxic substances. Although the popularity of this form of smoking grows, the data on the biological effects of long-term exposure of animals and humans to e-cigarette and vape components are insufficient. The aim of the present study is to investigate the morphofunctional state of the lungs and main organs of detoxification in Djungarian hamsters under long-term exposure to ENDS aerosol.

Materials and Methods. The research was conducted in 2021 in the colony of laboratory Djungarian hamsters kept at the Institute of Systematics and Ecology of Animals SA RAS. Thirty-six hamsters were divided into two groups. During 80 days, animals in the experimental group (10 females and 10 males) were exposed to vapour from heating the X-3 Yoghurt Pear liquid. The procedure was performed twice a day for 10 minutes, with a 2-hour interval. Hamsters in the control group (8 males and 8 females) were placed in exposure chambers but were not exposed to vapour. At the end of the 80-day experiment, the animals were decapitated, and organs were collected for preparing thin histological sections. The specimens were stained with Boehmer's hematoxylin and eosin. Collagen distribution was determined using the Mallory method. Histological specimens of organs were examined under transmission light microscope

Results. In experimental animals exposed to toxic vapour, a homogeneous black substance was detected in bronchial epithelial cells and in the alveolar interstitium. In the lung parenchyma, signs of developing interstitial pneumonia, atelectasis, emphysema, and obstructive bronchitis were detected, indicating impaired ventilation-perfusion relationships in the lung tissue and gas exchange disorder. In the kidneys, the homogeneous substance was localized in the lumen of renal tubules. Light optical microscopy revealed the main signs of lethal damage in renal epithelial cells. Strongly expressed dilation of the renal glomerular capillaries, coupled with a nearly 2-fold reduction in the surface area of renal corpuscles compared to control samples, indicates impaired hemodynamics and disrupted renal reabsorption-filtration function. Regarding the liver, a high level of localization of evolutionarily adapted to detoxification dark hepatocytes dying by apoptosis in the centrilobular region of the lobule, indicates the involvement of toxic substances in this process, which enter the liver with the blood.

Discussion and Conclusion. The experiment demonstrated the general pathogenic effects of ENDS aerosol on the lungs and organs of detoxification in animals after long-term exposure to it. Such studies are necessary in the context of the observed growth of consumption of the nicotine delivery systems at the global market.

Keywords: electronic nicotine delivery systems, ENDS, e-cigarette aerosol, vapes, Djungarian hamsters, long-term exposure, morphofunctional changes, lungs and organs of detoxification, renal failure, hepatocyte apoptosis

Declaration on Compliance with the Principles of the European Convention for the Protection of Vertebrate Animals Used for Experimental and Other Scientific Purposes: the authors declare that all research was conducted in compliance with the principles of Good Laboratory Practice.

Acknowledgements. We would like to express our gratitude to the students of Novosibirsk State Pedagogical University: Daria Tokareva, Daria Tolstova, and Ekaterina Zezulina for their assistance in preparing the article.

Funding. The work was carried out in the frame of the Federal Program for Fundamental Scientific Research for 2021–2025 FWGS-2021-0003.

For Citation. Sakharov AV, Byrdina VI, Zadubrovsky PA, Zadubrovskaya IV, Potapova OF, Kondratyuk EYu, Bondarenko SS, Novikov EA. A Study on Morphofunctional State of Djungarian Hamster (*Phodopus Sungorus*) Lungs and Main Organs of Detoxification under Long-Term Exposure to E-Cigarette Aerosol. *Russian Journal of Veterinary Pathology*. 2025;24(4):43–54. <https://doi.org/10.23947/2949-4826-2025-24-4-43-54>

Введение. Электронные системы доставки никотина (ЭСДН) впервые в широком доступе появились в 2006 г. на территории Европы и приобрели статус самой популярной альтернативы обычным сигаретам [1–6], особенно среди молодых людей и подростков от 14 лет [1, 7–10]. Основную опасность для экологии представляет многокомпонентный состав жидкостей для электронных сигарет (ЭС), насчитывающий более 30 токсичных химических веществ, среди которых карбоновые соединения (альдегиды, кетоны), металлы, пропиленгликоль, глицерин [11–16]. При этом карбоновые соединения представлены чрезвычайно токсичными веществами, такими как акролеин (максимальная разовая предельно допустимая концентрация (ПДК) в воздухе 0,03 мг/м³) и формальдегид (ПДК 0,05 мг/м³), которые, как минимум, являются раздражителями слизистой оболочки внутренних органов [17]. Акролеин также вызывает мутагенез у бактерий и дрожжей, проявляет мутагенные свойства на культурах клеток млекопитающих, снижает активность некоторых компонентов иммунной защиты [18].

Исследования влияния двух обязательных составляющих ЭСДН – пропиленгликоля и глицерина — показывают, что пропиленгликоль, попадая в альвеолы в виде аэрозоля, способствует разрушению сурфактанта, обеспечивающего растяжимость легкого и препятствующего слипанию легочной ткани. Данное воздействие приводит к спаданию ткани (ателектазу), а соседние участки подвергаются компенсаторному перерастяжению, вызывая эмфизему. Также пропиленгликоль рассматривается как стимулирующий фактор при формировании плоскоклеточной метаплазии гортани. При вдыхании же паров глицерина у крыс наблюдали метаплазию эпителия надгортанника [19]. Также известно, что при нагревании глицерина в электронной сигарете

до 500 °С, он трансформируется в акролеин, о котором упомянуто выше.

Кроме основных составляющих в ЭСДН представлены ароматизаторы в ассортименте. Общеизвестный безопасный список (GRAS) включает ароматизаторы для проглатывания, однако исследования по вдыханию аэрозолей, содержащих такие вещества, немногочисленны. Например, доказано, что вдыхание диацетила, содержащегося в жидкости, вызывает облитерирующий бронхолит — так называемую «попкорновую болезнь легких» (феномен был выявлен в начале 2000-х в связи с массовыми заболеваниями работников фабрик по изготовлению попкорна) [20]. На некоторых предприятиях диацетил заменили на ацетилпропионил, однако и тогда исследователям из Национального института охраны труда США (NIOSH) пришлось отметить существенные отклонения в показателях спирометрии работников таких предприятий [21, 22]. В ЭСДН используют эти вещества для придания сигаретам маслянистого или карамельного вкуса, хотя ацетилпропионил имеет доказанную легочную токсичность для млекопитающих. Так, у крыс, подвергшихся его воздействию, развиваются фиброз и некроз тканей дыхательных путей; у мышей отмечали большее сужение бронхов в ингаляционном тесте (провокация метахолином) [23]. В целом, несмотря на более чем 7000 вкусов ЭСДН, обусловленных ассортиментом ароматизаторов на рынке [24], опубликовано только три работы, посвященных воздействию ароматизирующих веществ на организм [15, 25, 26].

В литературных источниках можно найти немало информации о влиянии электронных сигарет и вейпов на организм млекопитающих. Например, доказано, что воздействие пара ЭСДН изменяло легочную функцию крыс [27]; снижало проводимость ионных каналов в

клетках бронхиального эпителия овец, а также приводило к гиперконцентрации слизи [28]. В легких крыс зафиксировано значительное увеличение провоспалительных цитокинов [29], а также развитие липоидной пневмонии [30]. Влияние на жизненно важные органы оказывает и опаривание безникотиновой жидкостью, при этом зарегистрировано утолщение межальвеолярных перегородок в легких крыс, заполнение мелких бронхов слизью, закрывающей просвет, замечена лимфоидная инфильтрация в мелких бронхах. В почках зафиксировано трехкратное расширение просвета капсул Шумлянско-Боумана, повреждены почечные тельца и эпителий проксимальных канальцев [31]. Отмечено, что среди собак мегаполисов участились бронхиты, пневмонии и онкологические заболевания легких [32]. В ряде работ отмечена гепатотоксичность жидкостей для электронных сигарет в отношении крыс [33]. Однако информация о биологических эффектах длительного использования электронных сигарет и вейпов в научной литературе освещена недостаточно.

Цель настоящей работы — исследовать морфофункциональные изменения легких и центральных органов детоксикации джунгарских хомячков (*Phodopus sungorus*) при длительном воздействии аэрозоля электронных сигарет и вейпов.

Материалы и методы. Исследование проводили в 2021 г. на базе Института систематики и экологии животных Сибирского отделения Российской академии наук и Научно-образовательного центра «Экспериментальная и прикладная биология» ФГБОУ ВО НГПУ (г. Новосибирск). Работа выполнена на лабораторной колонии джунгарского хомячка (*Ph. sungorus*), содержащейся при весеннем фотопериоде (12L/12D), температуре +22 °С в стандартных клетках (26×36×20 см). Экспериментальные животные (n=36) были случайным образом разделены на опытную и контрольную группы: в опытную группу вошли 10 самцов и 10 самок; в контрольную группу — 8 самцов и 8 самок.

В течение 80 дней эксперимента хомячков опытной группы подвергали экспозиции паром, полученным при нагревании жидкости X-3 Yoghurt Pear (производитель PRIDE VAPE, Россия), содержащей глицерин и пропиленгликоль в соотношении 70/30, никотин в дозе 3 мг/мл и ароматизаторы «Йогурт» и «Груша». Экспозиция паром заключалась в двукратном засасывании пара сигареты с помощью насоса и полном заполнении камеры с интервалом в 5 мин. Спустя 10 мин животных доставали из контейнеров. Процедуру проводили каждый день, по 2 раза с интервалом в 2 ч. Хомячков контрольной группы переносили в комнату для экспериментов, предварительно удалив из помещения воздух с частицами аэрозоля, затем помещали в затравочные камеры без экспозиции паром ЭСДН.

Экспериментальная установка включает контейнер, где животное подвергают экспозиции паром. Для этого использовали пластиковые пищевые контейнеры 10×17×4 см, V 0,7 л, с плотно закрывающейся крышкой. Для оптимизации процесса одновременно использовали два контейнера, соединенных с помощью шлангов (Boutte, Италия), 4 мм. Для нагнетания газа в камеры использовали насос (Intex, Китай), V ~ 1,594 л.

Для изучения морфофункционального состояния легких и центральных органов детоксикации у животных обеих групп после декапитации забирали легкие, почки, печень и фиксировали в 10% растворе нейтрального формалина. Кусочки тканей данных органов обезвоживали и просветляли согласно протоколу проводки тканей в изопропиловом спирте. Исследуемые образцы заливали в парафиновые блоки и далее на ротационном полуавтоматическом микротоме Slee Medical CUT 5062 (SLEE Medical GmbH, Германия) изготавливали серийные срезы толщиной 6 мкм, которые монтировали на предметные стекла смесью белка и глицерина в пропорции 1:1. Обзорные препараты окрашивали гематоксилином Бемера и эозином. Распределение коллагена определяли по методу Маллори [34].

Гистологические препараты органов изучали в проходящем свете с помощью микроскопа Axio Imager M2 с возможностью анализа изображений AxioVision Z2 M2 (Carl Zeiss, Германия). Съемка изображений осуществлялась CCD-камерой AxioCam HR с программным обеспечением Zen Lite (Carl Zeiss, Германия). На всех снимках отображена масштабная линейка.

Статистическую обработку данных проводили на основе вычисления средних арифметических (\bar{x}) и их ошибок (S_x). Различия показателей опытных групп по отношению к аналогичным показателям контрольной группы оценивали методом вариационной статистики по t-критерию Стьюдента и считали достоверными при $p \leq 0,05$. Все расчеты проводили по общепринятым формулам с использованием пакета программ Microsoft Excel 2010.

Результаты исследования. Морфологическая картина паренхимы легкого животных контрольной группы в целом соответствует структуре данного органа в норме (рис. 1 а, б, в). На препаратах, окрашенных гематоксилином Бемера и эозином, отчетливо заметны бронхи различного калибра (рис. 1 а, в). В крупных бронхах эпителий многорядный, столбчатый (рис. 1 в). В просвете идентифицируется слизистый секрет и слабо выраженная десквамация эпителия преимущественно на участке перехода терминальных бронхиол в респиаторные. Внутريدольковые кровеносные сосуды заполнены плазмой крови. Морфологическая картина альвеол, в том числе клеток эндотелия капилляров, альвеолоцитов 1-го и 2-го типов, а также макрофагов соответствуют норме (рис. 1 б, в) [35, 36].

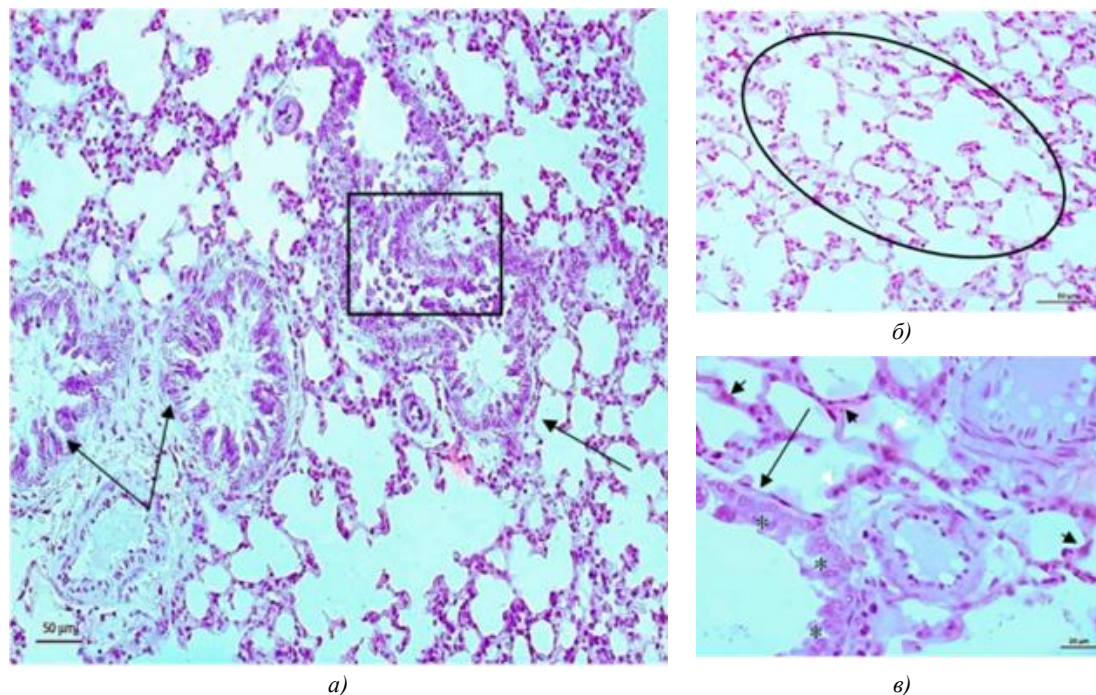


Рис. 1. Образец легкого джунгарского хомячка контрольной группы. Окрашивание гематоксилином Бемера и эозином. Черной стрелкой обозначены бронхи; звездочка — столбчатый эпителий; черная головка стрелки — эпителий альвеол; светлая головка стрелки — макрофаги; овал — альвеолы; квадрат — десквамация эпителия

В исследованных образцах ткани легкого животных опытной группы обнаружены изменения, которые затрагивают паренхиму и интерстиции легкого. На обзорных препаратах заметны чередования очагов ателектаза и эмфиземы (рис. 2 а). В просвете бронхов и бронхиол выявляются комплексы десквамированных эпителиальных клеток (рис. 2 а, б). Эпителий слизистой оболочки теряет многоярдное строение. При большом увеличении заметно, что клетки цилиндрического эпителия теряют реснички. В собственной пластинке слизистой оболочки заметны признаки отека и набухания волокнистых компонентов соединительной ткани. Кровеносные сосуды собственной пластинки чрезмерно расширены, заполнены плазмой и клетками крови. Среди последних идентифицируются лейкоциты (рис. 2 в).

Межальвеолярные перегородки и стенки альвеолярных мешочков утолщены за счет плазматического пропитывания и полнокровия капилляров (рис. 2 а). В просветах альвеол обнаруживаются макрофаги, сегментоядерные нейтрофилы и лимфоциты (рис. 2 в). Типичным признаком образцов легких животных опытной группы является чрезмерное увеличение количества альвеолоцитов 2-го типа (рис. 2 в). Среди эпителиоцитов 1-го типа нередко встречаются клетки с пикнотичными ядрами. Капилляры и венулы полнокровны. Периваскулярная соединительная ткань разрыхлена и отечна. Клетки эндотелия капилляров аль-

веол набухшие. Ядро крупное, как правило, с высоким содержанием гетерохроматина и выбухает в просвет капилляров (рис. 2 з).

Типичным признаком для ткани легкого животных опытной группы является локализация гомогенного вещества черного цвета среди клеток эпителия бронхов и в интерстиции альвеолярных мешочков (рис. 3 а). При проведении гистохимической реакции на коллаген по Маллори обнаруживается интенсивное окрашивание срезов на данный белок в строме на периферии сегментарных, внутрисегментарных и внутридольковых бронхов, артерий и вен легкого. В интерстиции легочной ткани реакция на коллаген умеренная (рис. 3 б, в).

При изучении образцов почек хомячков опытной группы обнаружено статистически значимое снижение всех исследуемых параметров почечных клубочков по сравнению с контролем, что говорит о снижении функциональной активности почки животных, подвергнувшихся экспозиции паром (таблица 1).

Сосуды клубочка чрезмерно расширены, заполнены плазмой и клетками крови. Эндотелиальные и мезангиальные клетки набухшие, эритроциты с признаками сладж-феномена (рис. 4 б, з). Характерным патоморфологическим признаком образцов почек животных опытной группы является высокое содержание клеток нефротелия с признаками их летального повреждения во всех отделах нефрона.

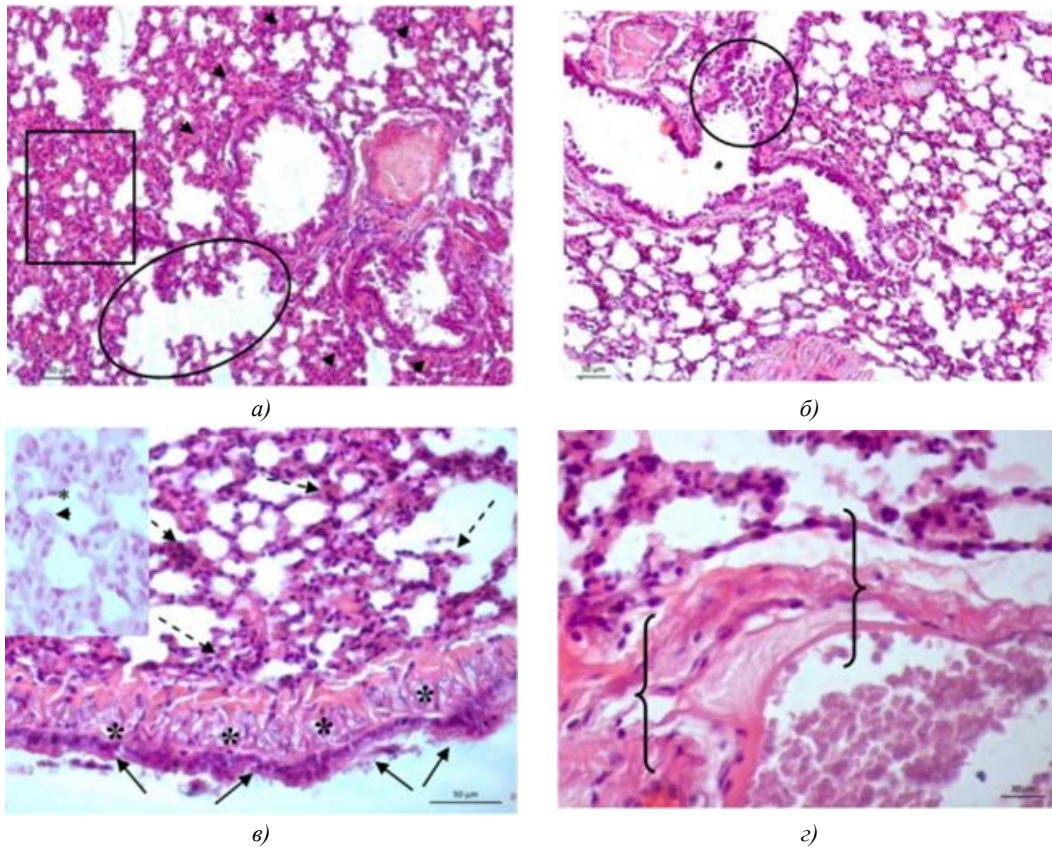


Рис. 2. Образец легкого джунгарского хомячка опытной группы. Окрашивание гематоксилином Бемера и эозином. Овалом обозначен участок эмфиземы; прямоугольник — ателектаза; круг — десквамация эпителия; черная стрелка — эпителий бронха; пунктирная стрелка — лейкоцитарная инфильтрация; головка черной стрелки — плазматическое пропитывание стенок альвеол; звездочка — отёк собственной пластинки; фигурная скобка — отёк периваскулярной соединительной ткани. 2 в — головкой черной стрелки обозначен альвеоцит 2-го типа; звездочка — альвеоцит 1-го типа

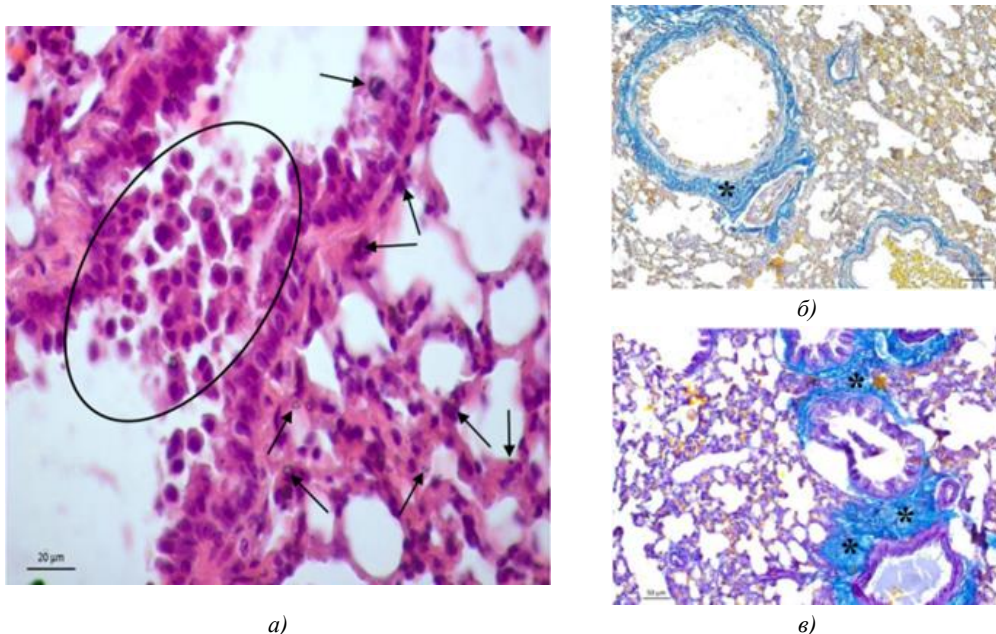


Рис. 3. Образец легкого джунгарского хомячка опытной группы: а — окрашивание гематоксилином Бемера и эозином; б, в — реакция на коллаген по Маллори. Овалом обозначен участок десквамации эпителия; звездочка — положительная реакция на коллаген на периферии сегментарных и внутрисегментарных бронхов; черная стрелка — локализация гомогенного вещества черного цвета

Морфологическая характеристика структур почечного тельца

Параметры почечных телец	Контрольная группа	Опытная группа
Площадь почечных телец, мкм ²	160,45 ± 1,24	117,95 ± 2,87*
Площадь сосудистого клубочка, мкм ²	131,97 ± 0,12	95,34 ± 0,17*
Площадь мочевого пространства клубочка, мкм ²	45,2 ± 0,21	34,58 ± 0,28*

Примечание: * — значимое различие между показателями контрольной и опытной групп ($p \leq 0,05$)

Как правило, цитоплазма гибнущих нефроцитов не окрашивается гематоксилином и эозином, ядро гиперхромное, ядерная мембрана не идентифицируется (рис. 4 а, в). В просвете дистальных и проксимальных извитых канальцев, а также цитоплазме нефроцитов, заметно мелкогранулярное вещество черного цвета (рис. 4 в). Данный признак особенно ярко проявляется в просвете собирательных трубочек и среди клеток эпителия данного отдела нефрона (рис. 4 в).

На светооптическом уровне гепатоциты центролобулярной и перипортальной зон дольки печени животных опытной группы различаются по тинкториальным свойствам [37]. Цитоплазма светлых гепатоцитов интенсивно базофильная и заполнена оксифильным материалом (рис. 5 а, б). В образцах препаратов печени хомячков

опытной группы, окрашенных гематоксилином и эозином, отчетливо заметно, что по сравнению с контролем в паренхиме органа преобладают гепатоциты с пикнотичными ядрами (рис. 5 а, в). При детальном изучении препаратов становится очевидным, что такие клетки представляют собой гибнущие апоптозом гепатоциты. Их отличительными характеристиками является пикноз клеток и маргинация хроматина в ядре (рис. 5 б). Преобладание таких клеток в центролобулярной зоне, ответственной за детоксикацию, позволяет считать, что печень животных опытной группы испытывает функциональную нагрузку, выходящую за рамки физиологического оптимума, и ее адаптивные ресурсы не способны обеспечивать адекватную реакцию на действие токсических веществ (рис. 5 б).

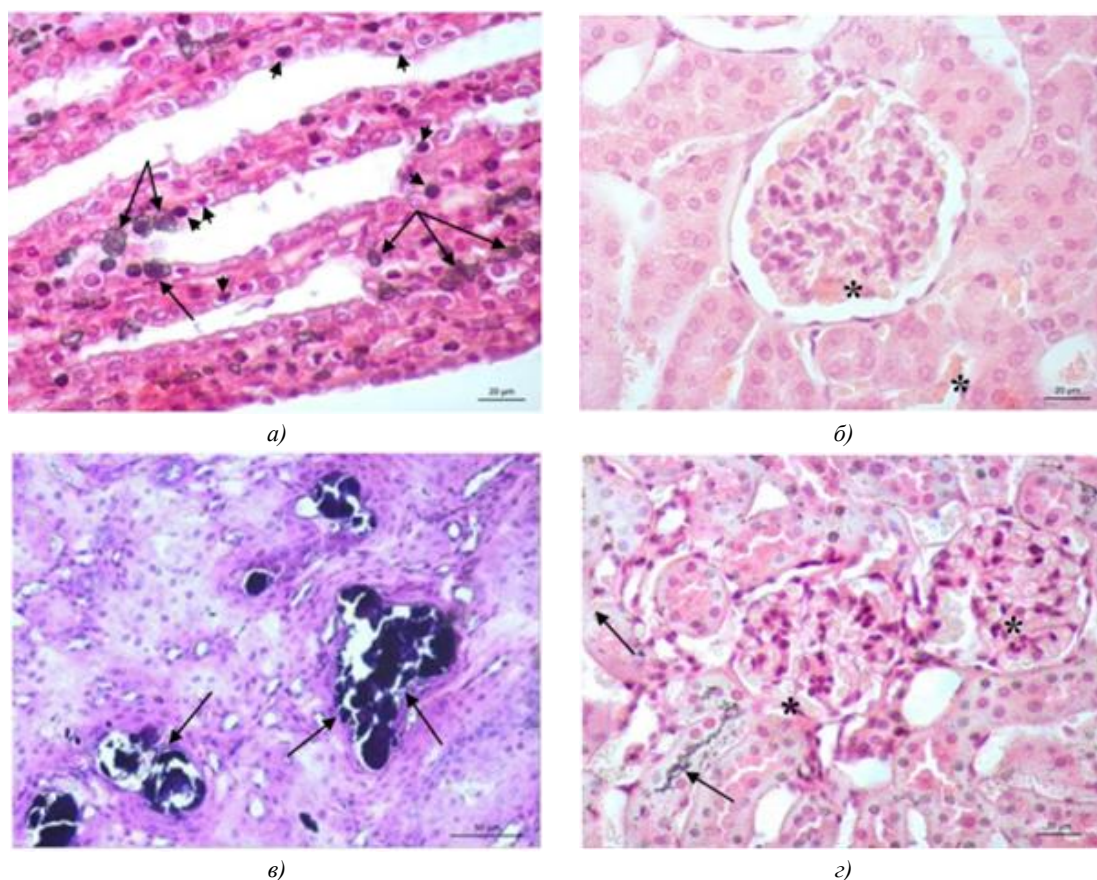


Рис. 4. Образец почки джунгарского хомячка опытной группы. Окрашивание гематоксилином Бемера и эозином. Головкой черной стрелки обозначены нефроциты с признаками смертельного повреждения; черная стрелка — мелкогранулярное вещество черного цвета; звездочка — эритроциты с признаками сладж-феномена

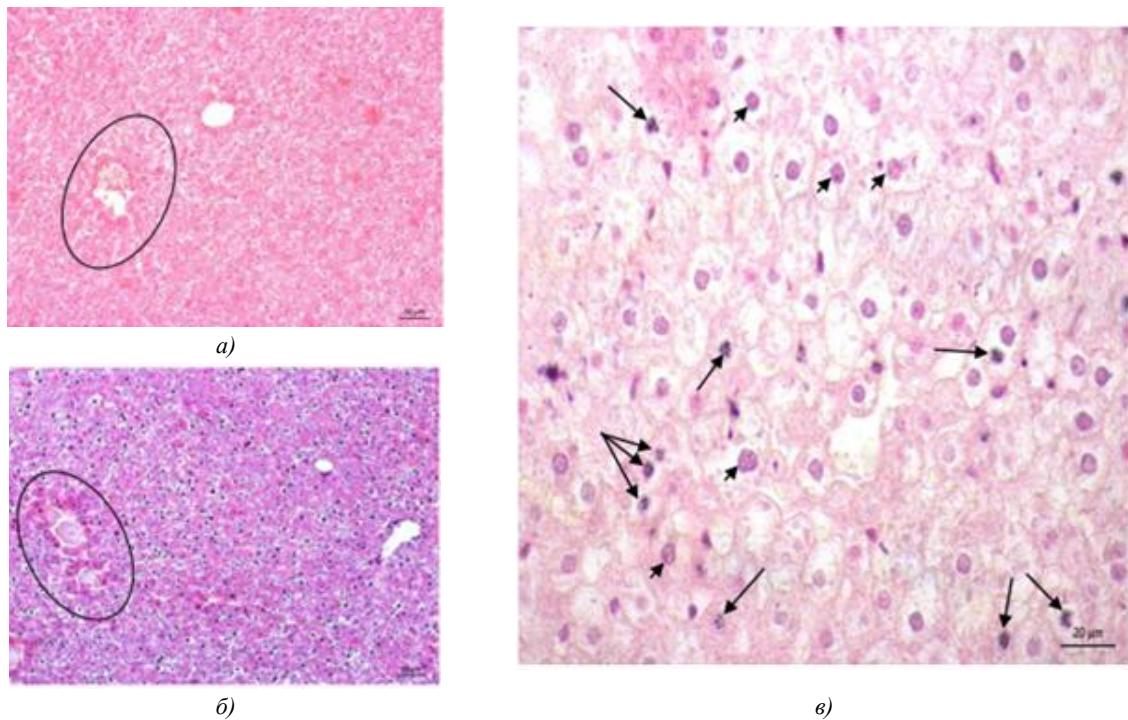


Рис. 5. Образец печени джунгарского хомячка опытной группы. Окрашивание гематоксилином Бейера и эозином. Овалом обозначена центролобулярная зона дольки печени; черная стрелка — гепатоциты с признаками апоптоза; головка черной стрелки — гепатоциты с пикнотичными ядрами

Обсуждение и заключение. Результаты проведенного исследования дают все основания считать, что при выбранном дизайне экспозиции хомячков газовой смесью вейпов в легких, печени и почках происходят структурно-функциональные изменения. В легких обнаруживается повреждение эпителия бронхов, альвеолярного эпителия и эндотелия микроциркуляторного русла. Данные световой микроскопии не дают возможности идентифицировать повреждение структур аэрогематического барьера, однако обнаруженные грубые морфологические преобразования в данном компартменте указывают на нарушение структурно-функциональной организации базальных мембран капилляров и эпителиоцитов. Как известно, это ведет к нарушению микроциркуляции в легких, повышению проницаемости легочных капилляров, развитию отека легких. Именно этим можно объяснить наличие в паренхиме легкого интерстициального и альвеолярного отека, дистелектаза (спадения альвеол чередуются с их расширением), которые развиваются не без участия лейкоцитов и макрофагов [38, 39].

В соответствии с принципом комплементарности, который постулирует единство структуры и функции, обнаруженные изменения гемодинамики приводят к нарушению вентиляционно-перфузионных отношений в легочной ткани и газообмена. Высокий уровень содержания в ткани альвеолоцитов 2-го типа можно объяснить повышением их пролиферативной активности в ответ на повреждение альвеолярного эпителия веществами, входящими в состав газовой смеси вейпов.

Считается, что, помимо участия альвеолоцитов 2-го типа в синтезе сурфактанта, они обеспечивают процесс детоксикации. По совокупности обнаруженных изменений в легких патоморфологические признаки очень близки к острому респираторному дистресс-синдрому.

Чрезмерное расширение капилляров клубочка почек при отсутствии его гиперклеточности и отека мезангиума может быть связано с прямым участием биологически активных молекул непосредственно на стенку капилляров, приводящие к их повреждению и расстройству кровообращения. Наличие неидентифицированного гомогенного вещества в просвете проксимальных и дистальных отделов канальцев нефрона, а также собирательных трубочек позволяет считать, что транспорт этого вещества осуществлялся через базальную гломерулярную мембрану и поступает в почечный клубочек из общего кровотока. Снижение морфометрических характеристик структурных компонентов почечного тельца в исследуемых образцах почек животных опытной группы, по сравнению с контролем, дают все основания говорить о нарушении фильтрационно-реабсорбционного механизма почек и развитии почечной недостаточности.

Несмотря на отсутствие выраженных признаков повреждения печени, обилие гибнущих апоптозом темных гепатоцитов центролобулярной зоны дольки печени, эволюционно приспособленных к детоксикации, указывает на причастность к этому процессу токсических веществ, поступающих в печень с кровью.

Список литературы / References

1. Рудаков Н.А. История создания и продвижения электронных сигарет. *Бизнес-образование в экономике знаний*. 2019;1(12):76–82.
- Rudakov NA. The History of the Creation and Promotion of Electronic Cigarettes. *Biznes-obrazovanie v ehkonomike znanii (Business Education in the Knowledge Economy)*. 2019;1(12):76–82. (In Russ.)
2. Оксюзян А.В., Дубинин О.А., Халиуллина К.Р. Травматическое и токсическое действие электронных испарителей на организм человека. *Modern Science*. 2021;21:235–237.
- Oksuzyan AV, Dubinin OA, Khaliullina KR. Traumatic and Toxic Effects of Electronic Vaporizers on the Human Organism. *Modern Science*. 2021;21:235–237. (In Russ.)
3. Chadi N, Hadland SE, Harris SK. Understanding the Implications of the “Vaping Epidemic” among Adolescents and Young Adults: A Call for Action. *Substance Abuse*. 2019;40(1):7–10. <https://doi.org/10.1080/08897077.2019.1580241>
4. Cecchini MJ, Mukhopadhyay S, Arrossi AV, Beasley MB, Butt YM, Jones KD et al. E-Cigarette or Vaping Product Use-Associated Lung Injury: A Review for Pathologists. *Archives of Pathology and Laboratory Medicine*. 2020;(144(12)):1490–1500. <https://doi.org/10.5858/arpa.2020-0024-RA>
5. Schaffer S, Strang A, Saul D, Krishnan V, Chidekel A. Adolescent E-cigarette or Vaping Use-Associated Lung Injury in the Delaware Valley: A Review of Hospital-Based Presentation, Management, and Outcomes. *Cureus*. 2022;14(2):e21988. <https://doi.org/10.7759/cureus.21988>
6. Li Y, Dai J, Tran LN, Pinkerton KE, Spindel ER, Nguyen TB. Vaping Aerosols from Vitamin E Acetate and Tetrahydrocannabinol Oil: Chemistry and Composition. *Chemical Research in Toxicology*. 2022;35(6):1095–1109. <https://doi.org/10.1021/acs.chemrestox.2c00064>
7. Мельникова И.М., Доровская Н.Л., Седова А.П., Мизерницкий Ю.Л. Структура потребления табакосодержащих изделий подростками по результатам анкетирования. *Российский вестник перинатологии и педиатрии*. 2020;65(4):307. <https://doi.org/10.21508/1027-4065-congress-2020>
- Melnikova IM, Dorovskaya NL, Sedova AP, Mizernitsky YuL. Structure of Consumption of Tobacco-Containing Products by Adolescents according to the Results of the Questionnaire. *Russian Bulletin of Perinatology and Pediatrics*. 2020;65(4):307. <https://doi.org/10.21508/1027-4065-congress-2020> (In Russ.)
8. Dai H, Leventhal AM. Association of Electronic Cigarette Vaping and Subsequent Smoking Relapse among Former Smokers. *Drug and Alcohol Dependence*. 2019;199:10–17. <https://doi.org/10.1016/j.drugalcdep.2019.01.043>
9. Gentzke AS, Creamer M, Cullen KA, Ambrose BK, Willis GB, Jamal A et al. Vital Signs: Tobacco Product Use Among Middle and High School Students — United States, 2011–2018. *MMWR. Morbidity and Mortality Weekly Report*. 2019;68(6):157–164. <https://doi.org/10.15585/mmwr.mm6806e1>
10. Burt B, Li J. The Electronic Cigarette Epidemic in Youth and Young Adults: A Practical Review. *JAAPA: official journal of the American Academy of Physician Assistants*. 2020;33(3):17–23. <https://doi.org/10.1097/01.JAA.0000654384.02068.99>
11. Bekki K, Uchiyama S, Ohta K, Inaba Y, Nakagome H, Kunugita N. Carbonyl Compounds Generated from Electronic Cigarettes. *International Journal of Environmental Research and Public Health*. 2014;11(11):11192–11200. <https://doi.org/10.3390/ijerph11111192>
12. Callahan-Lyon P. Electronic Cigarettes: Human Health Effects. *Tobacco Control*. 2014;23(Suppl. 2):ii36–ii40. <https://doi.org/10.1136/tobaccocontrol-2013-051470>
13. Cheng T. Chemical Evaluation of Electronic Cigarettes. *Tobacco Control*. 2014;23(Suppl.2):ii11– ii17. <https://doi.org/10.1136/tobaccocontrol-2013-051482>
14. Goniewicz M, Hajek P, McRobbie H. Nicotine Content of Electronic Cigarettes, Its Release in Vapour and Its Consistency across Batches: Regulatory Implications. *Addiction*. 2014;109(3):500–507. <https://doi.org/10.1111/add.12410>
15. Hutzler C, Paschke M, Krushinski S, Henkler F, Hahn J, Luch A. Chemical Hazards Present in Liquids and Vapors of Electronic Cigarettes. *Archives of Toxicology*. 2014;88(7):1295–1308. <https://doi.org/10.1007/s00204-014-1294-7>
16. Jensen PR, Luo W, Pankow JF, Strongin RM, Peyton DH. Hidden Formaldehyde in E-Cigarette Aerosols. *The New-England Journal of Medicine*. 2015;372(4):392–394. <https://doi.org/10.1056/NEJMc1413069>
17. Allen J, Montalto M, Lovejoy J, Weber W. Detoxification in Naturopathic Medicine: A Survey. *Journal of Alternative and Complementary Medicine (New York, N.Y.)*. 2011;17(12):1175–1180. <https://doi.org/10.1089/acm.2010.0572>
18. Lambert C, Li J, Jonscher K, Yang TC, Reigan P, Quintana M, et al. Acrolein Inhibits Cytokine Gene Expression by Alkylating Cysteine and Arginine Residues in the NF-kappaB1 DNA Binding Domain. *Journal of Biological Chemistry*. 2007;282(27):19666–19675. <https://doi.org/10.1074/jbc.M611527200>
19. Mukhopadhyay S, Mehrad M, Dammert P, Arrossi AV, Sarda R, Brenner DS, et al. Lung Biopsy Findings in Severe Pulmonary Illness Associated with E-Cigarette Use (Vaping). *American Journal of Clinical Pathology*. 2020;153(1):30–39. <https://doi.org/10.1093/ajcp/aqz182>
20. Hilts P. *Artificial Butter Suspected in Lung Disease*. New York: New York Times. 2001.
21. Boylstein R. Identification of Diacetyl Substitutes at a Microwave Popcorn Production Plant. *Case Study. Journal of Occupational and Environmental Hygiene*. 2012;9(2):D33–D34. <https://doi.org/10.1080/15459624.2011.639234>

22. Gaffney SH, Abelmann A, Pierce JS, Glynn ME, Henshaw JL, McCarthy LA, et al. Naturally Occurring Diacetyl and 2,3-Pentanedione Concentrations Associated with Roasting and Grinding Unflavored Coffee Beans in a Commercial Setting. *Toxicology Report*. 2015;2:1171–1181. <https://doi.org/10.1016/j.toxrep.2015.08.003>
23. Holden VK, Hines SE. Update on Flavoring-Induced Lung Disease. *Current Opinion in Pulmonary Medicine*. 2016;22(2):158–164. <https://doi.org/10.1097/MCP.0000000000000250>
24. Zhu SH, Sun JY, Bonnevie E, Cummins SE, Gamst A, Yin L, et al. Four Hundred and Sixty Brands of E-Cigarettes and Counting: Implications for Product Regulation. *Tobacco Control*. 2014;23(Suppl. 3):iii3–iii9. <https://doi.org/10.1136/tobaccocontrol-2014-051670>
25. Behar RZ, Davis B, Wang Y, Bahl V, Lin S, Talbot P. Identification of Toxicants in Cinnamon-Flavored Electronic Cigarette Refill Fluids. *Toxicology in Vitro*. 2014;28(2):198–208. <https://doi.org/10.1016/j.tiv.2013.10.006>
26. Farsalinos K.E., Voudris V., Poulas K. E-Cigarettes Generate High Levels of Aldehydes Only in 'Dry Puff' Conditions. *Addiction*. 2015;110(8):1352–1356. <https://doi.org/10.1111/add.12942>
27. Phillips B, Titz B, Kogel U, Sharma D, Leroy, P, Xiang Y, et al. Toxicity of the main Electronic Cigarette Components, Propylene Glycol, Glycerin, and Nicotine, in Sprague-Dawley Rats in a 90-day OECD Inhalation Study Complemented by Molecular Endpoints. *Food and Chemical Toxicology*. 2017;109(Pt1):315–332. <https://doi.org/10.1016/j.fct.2017.09.001>
28. Kim MD, Chung S, Baumlin N, Qian J, Montgomery RN, Sabater J, et al. The Combination of Propylene Glycol and Vegetable Glycerin E-Cigarette Aerosols Induces Airway Inflammation and Mucus Hyperconcentration. *Scientific Reports*. 2024;14(1):1942. <https://doi.org/10.1038/s41598-024-52317-8>
29. Wawryk-Gawda E, Zarobkiewicz MK, Wolanin-Stachyra M, Opoka-Winiarska V. Inflammatory Markers Activation Associated with Vapor or Smoke Exposure in Wistar Rats. *Frontiers in Immunology*. 2025;16:1525166. <https://doi.org/10.3389/fimmu.2025.1525166>
30. Matsumoto S, Traber M, Leonard SW, Choi J, Fang X, Maishan M, et al. Aerosolized Vitamin E Acetate Causes Oxidative Injury in Mice and in Alveolar Macrophages. *American Journal of Physiology*. 2022;322(6):771–783. <https://doi.org/10.1152/ajplung.00482.2021>
31. Матвеевская Д.А., Кондратьева Е.В., Ослопова А.А., Солоненко М.А., Павличенко Е.В. Влияние безникотинового вейпинга на морфологию некоторых органов в эксперименте. В: *Материалы XVII межрегиональной научно-практической конференции студентов и молодых ученых «Медицина завтрашнего дня», посвященной 65-летию Читинской государственной медицинской академии. Чита, 17–20 апреля 2018 года.* Чита: Редакционно-издательский центр Читинской государственной медицинской академии; 2018. С. 268–269.
- Matveevskaya DA, Kondratieva EV, Osloпова AA, Solonenko MA, Pavlichenko EV. The Effect of Nicotine-Free Vaping on the Morphology of Some Organs in the Experiment. In: *Proceedings of the XVII Interregional Scientific and Practical Conference of Students and Young Scientists “Medicine of Tomorrow” Dedicated to the 65th Anniversary of the Chita State Medical Academy. Chita, April 17–20, 2018.* Chita: Editorial and Publishing Center of Chita State Medical Academy; 2018. P. 268–269.
32. Щукин М.В., Содбоев Ц.Ц., Шешенин М.Д. Влияние экологической обстановки мегаполиса на патологии органов дыхания собак. В: *Материалы II национальной научно-практической конференции. «Товароведение, технология и экспертиза: инновационные решения и перспективы развития».* Москва, 01 июня 2021 года. Москва: Федеральное государственное бюджетное образовательное учреждение высшего образования «Московская государственная академия ветеринарной медицины и биотехнологии - МВА имени К.И. Скрябина»; 2021. С. 327–332.
- Shchukin MV, Sodboev TsTs, Sheshenin MD. The Influence of the Ecological Situation of the Metropolis on the Pathology of the Respiratory Organs in Dogs. In: *Proceedings of the II National Scientific and Practical Conference “Commodity Science, Technology, and Expertise: Innovative Solutions and Development Prospects”.* Moscow, June 1, 2021. Moscow: Moscow State Academy of Veterinary Medicine and Biotechnology — MVA Named after K. I. Skryabin; 2021. P. 327–332.
33. Андросова О.Г., Аллазов Д.Р., Зинин М.С. Влияние электронных сигарет на печень (обзор литературы). *Бюллетень физиологии и патологии дыхания*. 2025;(96):154–163. <https://doi.org/10.36604/1998-5029-2025-96-154-163>
- Androsova OG, Allazov DR, Zinin MS. Effects of Electronic Cigarettes on the Liver (Literature Review). *Bulletin of Physiology and Pathology of Respiration*. 2025;(96):154–163. (In Russ.) <https://doi.org/10.36604/1998-5029-2025-96-154-163>
34. Семченко В.В., Барашкова С.А., Ноздрин В.И., Артемьев В.Н. *Гистологическая техника: учебное пособие.* Омск, Орел: Омская областная типография; 2006. 289 с.
- Semchenko VV, Barashkova SA, Nozdrin VI, Artemyev VN. *Histological Technique: A Tutorial.* Omsk, Orel: Omsk Regional Printing House; 2006. 289 p. (In Russ.)
35. Шемяков С.Е., Федосов А.А. *Анатомия и гистология легких, глава I.* В кн.: *Респираторная медицина: руководство: в 5 т.* Москва: ПульмоМедиа; 2024. 668 с. <https://doi.org/10.18093/987-5-6048754-9-0-2024-1-18-47>
- Shemyakov SE, Fedosov AA. Anatomy and Histology of Lungs, Chapter I. In book: *Respiratory Medicine: Guidebook: In 5 Volumes.* Moscow: PulmoMedia; 2024. 668 p. (In Russ.) <https://doi.org/10.18093/987-5-6048754-9-0-2024-1-18-47>
36. Pawlina W, Ross MH. *Histology: A Text and Atlas: With Correlated Cell and Molecular Biology.* 8th Ed. USA: LWW Publ.; 2018.

37. Аминова Г.Г. Что считать структурно-функциональной единицей печени человека? *Морфологические ведомости*. 2018;26(4):35–38. [https://doi.org/10.20340/mv-mn.18\(26\).04.35-38](https://doi.org/10.20340/mv-mn.18(26).04.35-38)

Aminova GG. What Need Consider as a Structural and Functional Unit of the Human Liver? *Morphological Newsletter*. 2018;26(4):35–38. (In Russ.)

38. Пальцев М.А., Пауков В.С., Улунбеков Э.Г. (ред.). *Патология: руководство*. Москва: ГЭОТАР-МЕД; 2002. 960 с. Paltsev MA, Paukov VS, Ulunbekov EG (Eds.). *Pathology: Guidebook*. Moscow: GEOTAR-MED; 2002. 960 p.

39. Манских В.Н. Технические аспекты. Общая и органная патология. Т. 1. В кн.: *Патоморфология лабораторной мыши*: в 3-х т. Москва: ВАКО; 2016. 208 с.

Manskikh VN. Technical Aspects. General and Organ Pathology. Vol. 1. In book: *Pathomorphology of Laboratory Mouse*: in 3 Volumes. Moscow: VAKO; 2016:208 p. (In Russ.)

Об авторах:

Андрей Валентинович Сахаров, доктор биологических наук, доцент, заведующий кафедрой биологии и экологии Новосибирского государственного педагогического университета (630126, Российская Федерация, г. Новосибирск, ул. Вилюйская, 28), [SPIN-код](#), [ORCID](#), [Researcher ID](#), [Scopus ID](#)

Виталина Игоревна Бырдина, кандидат биологических наук, доцент кафедры биологии и экологии Института естественных и социально-экономических наук Новосибирского государственного педагогического университета, (630126, Российская Федерация, г. Новосибирск, ул. Вилюйская, 28), [SPIN-код](#), [ORCID](#), [Researcher ID](#)

Павел Александрович Задубровский, кандидат биологических наук, старший научный сотрудник Лаборатории структуры и динамики популяций позвоночных животных Института систематики и экологии животных (630091, Российская Федерация, г. Новосибирск, ул. Фрунзе, 11), преподаватель кафедры биологии и экологии Института естественных и социально-экономических наук Новосибирского государственного педагогического университета (630126, Российская Федерация, г. Новосибирск, ул. Вилюйская, 28), [SPIN-код](#), [ORCID](#), [Researcher ID](#), [Scopus ID](#), etolog@mail.com

Инна Валерьевна Задубровская, кандидат биологических наук, старший научный сотрудник Лаборатории структуры и динамики популяций позвоночных животных Института систематики и экологии животных (630091, Российская Федерация, г. Новосибирск, ул. Фрунзе, 11), доцент кафедры биологии и экологии Института естественных и социально-экономических наук Новосибирского государственного педагогического университета (630126, Российская Федерация, г. Новосибирск, ул. Вилюйская, 28), [SPIN-код](#), [ORCID](#), [Researcher ID](#), [Scopus ID](#), inna_zadubrovskaya@mail.ru

Ольга Федоровна Потапова, научный сотрудник Лаборатории структуры и динамики популяций позвоночных животных Института систематики и экологии животных (630091, Российская Федерация, г. Новосибирск, ул. Фрунзе, 11), [SPIN-код](#), [ORCID](#), [Scopus ID](#), ofpotapova@yandex.ru

Екатерина Юрьевна Кондратюк, кандидат биологических наук, научный сотрудник Научно-исследовательского института клинической и экспериментальной лимфологии – филиал Федерального исследовательского центра Института цитологии и генетики СО РАН (630117, Российская Федерация, г. Новосибирск, ул. Арбузова, 6), [SPIN-код](#), [ORCID](#), [Researcher ID](#), [Scopus ID](#)

Сергей Сергеевич Бондаренко, аспирант Санкт-Петербургского государственного технологического института (технический университет) (190013, Российская Федерация, г. Санкт-Петербург, Московский пр., 24–26/49), cergeib@mail.ru

Евгений Анатольевич Новиков, доктор биологических наук, заведующий Лабораторией структуры и динамики популяций позвоночных животных Института систематики и экологии животных (630091, Российская Федерация, г. Новосибирск, ул. Фрунзе, 11), заведующий кафедрой экологии Новосибирского государственного аграрного университета, (630039, Российская Федерация, г. Новосибирск, ул. Добролюбова, 160), [SPIN-код](#), [ORCID](#), [Researcher ID](#), [Scopus ID](#), eug-nov5@yandex.ru

Заявленный вклад авторов:

А.В. Сахаров: предоставление ресурсов, научное руководство, написание рукописи.

В.И. Бырдина: проведение исследования, визуализация, написание рукописи.

П.А. Задубровский: разработка концепции, курирование данных, формальный анализ, проведение исследования, предоставление ресурсов, валидация результатов.

И.В. Задубровская: проведение исследования, написание черновика рукописи, редактирование рукописи.

О.Ф. Потапова: проведение исследования.

Е.Ю. Кондратюк: проведение исследования.

С.С. Бондаренко: разработка концепции, проведение исследования, разработка методологии.

Е.А. Новиков: получение финансирования, административное руководство исследовательским проектом, предоставление ресурсов.

Конфликт интересов: авторы заявляют об отсутствии конфликта интересов.

Все авторы прочитали и одобрили окончательный вариант рукописи.

About the Authors:

Andrey V. Sakharov, Dr.Sci.(Biology), Associate Professor, Head of the Biology and Ecology, Department, Novosibirsk State Pedagogical University (28, Vilyuyskaya Str., Novosibirsk, 630126, Russian Federation), [SPIN-code](#), [ORCID](#), [Researcher ID](#), [Scopus ID](#)

Vitalina I. Byrdina, Cand.Sci.(Biology), Associate Professor of the Biology and Ecology Department of the Institute of Natural and Socio-Economic Sciences, Novosibirsk State Pedagogical University (28, Vilyuyskaya Str., Novosibirsk, 630126, Russian Federation), [SPIN-code](#), [ORCID](#), [Researcher ID](#)

Pavel A. Zadubrovsky, Cand.Sci.(Biology), Senior Research Associate at the Laboratory of Structure and Dynamics of Vertebrate Animal Populations, Institute of Systematics and Ecology of Animals, Siberian Branch of Russian Academy of Sciences (11, Frunze Str., Novosibirsk, 630091, Russian Federation); Lecturer of the Biology and Ecology Department of the Institute of Natural and Socio-Economic Sciences, Novosibirsk State Pedagogical University (28, Vilyuyskaya Str., Novosibirsk, 630126, Russian Federation), [SPIN-code](#), [ORCID](#), [Researcher ID](#), [Scopus ID](#), etolog@mail.com

Inna V. Zadubrovskaya, Cand.Sci. (Biology), Senior Research Associate at the Laboratory of Structure and Dynamics of Vertebrate Animal Populations, Institute of Systematics and Ecology of Animals, Siberian Branch of Russian Academy of Sciences (11, Frunze Str., Novosibirsk, 630091, Russian Federation); Associate Professor of the Biology and Ecology Department of the Institute of Natural and Socio-Economic Sciences, Novosibirsk State Pedagogical University (28, Vilyuyskaya Str., Novosibirsk, 630126, Russian Federation), [SPIN-code](#), [ORCID](#), [Researcher ID](#), [Scopus ID](#), inna_zadubrovskaya@mail.ru

Olga F. Potapova, Research Associate at the Laboratory of Structure and Dynamics of Vertebrate Animal Populations, Institute of Systematics and Ecology of Animals, Siberian Branch of Russian Academy of Sciences (11, Frunze Str., Novosibirsk, 630091, Russian Federation), [SPIN-code](#), [ORCID](#), [Scopus ID](#), ofpotapova@yandex.ru

Ekaterina Yu. Kondratyuk, Cand.Sci.(Biology), Research Associate at the Research Institute of Clinical and Experimental Lymphology – Branch of Institute of Cytology and Genetics, Siberian Branch of Russian Academy of Sciences (6, Arbuzov Str., Novosibirsk, 630117, Russian Federation), [SPIN-code](#), [ORCID](#), [Researcher ID](#), [Scopus ID](#)

Sergey S. Bondarenko, Postgraduate Degree Student, Saint Petersburg State Institute of Technology (24–26/49, Moskovsky Ave., St. Petersburg, 190013, Russian Federation), cergeib@mail.ru

Evgeny A. Novikov, Dr.Sci. (Biology), Head of the Laboratory of Structure and Dynamics of Vertebrate Animal Populations, Institute of Systematics and Ecology of Animals, Siberian Branch of Russian Academy of Sciences (11, Frunze Str., Novosibirsk, 630091, Russian Federation); Head of the Ecology Department, Novosibirsk State Agrarian University (160, Dobrolyubova Str., Novosibirsk, 630039, Russian Federation), [SPIN-code](#), [ORCID](#), [Researcher ID](#), [Scopus ID](#), eug-nov5@yandex.ru

Claimed Contributorship:

AV Sakharov: provision of resources, scientific supervision, writing the manuscript.

VI Byrdina: conducting research, visualization, writing the manuscript.

PA Zadubrovsky: development of the concept, data monitoring, formalized analysis, conducting research, provision of resources, validating the results.

IV Zadubrovskaya: conducting research, writing a draft manuscript, editing the manuscript.

OF Potapova: conducting research

EYu Kondratyuk: conducting research.

SS Bondarenko: development of the concept, conducting research, development of research methodology.

EA Novikov: obtaining funding, administrative management of the research project, provision of resources.

Conflict of Interest Statement: the authors declare no conflict of interest.

All authors have read and approved the final manuscript.

Поступила в редакцию / Received 24.09.2025

Поступила после рецензирования / Reviewed 23.10.2025

Принята к публикации / Accepted 28.10.2025